

Leitlinien der Kommission für Okuloplastik (Orbita + Dakryologie) der ÖOG

M. Emesz¹, A. Ettl⁴, J. Horvath-Winter², A. Kuchar³, B. Lackner³, K. Müllner, J. Nepp³, F.J. Steinkogler, A. Klein²

¹ Univ. Klinik für Augenheilkunde und Optometrie der PMU, Salzburg

² Universitäts-Augenklinik der Medizinischen Universität, Graz

³ Universitäts-Augenklinik, Medizinische Universität, Wien

⁴ Abteilung für Augenheilkunde und Orbitachirurgie, Landeskrankenhaus St. Pölten

Die folgenden Leitlinien sollen einen Handlungsrahmen geben, von dem in begründeten Einzelfällen abgewichen werden kann oder sogar abgewichen werden muss.

A) Okuloplastische Chirurgie bei Lidfehlstellungen

I. Klassifikation

1. Ptosis
2. Ektropium
3. Entropium
4. Lagophthalmus bei Facialisparesie
5. Lidfehlstellungen bei Endokriner Orbitopathie
6. Traumatologie
7. Trichiasis / Distichiasis

II. Diagnostik

1. Anamnese
2. komplette augenärztliche/orthoptische Untersuchung inkl. Augenlidstatus (Überprüfung der Funktion der Lidbänderchen, der Unterlidretraktoren, Levatorfunktion, ektropionieren von Ober- und Unterlid) der Pupillenmotorik und Bell Phänomen, sowie Sicca Diagnostik
3. Bei unklarer Diagnose (z. B. komplizierte Ptose, Tumor) MRT / CT / Echographie Untersuchung, bzw. erweiterte Diagnostik z.B. Neurologie, Genetik

Dokumentation aller relevanten Befunde einschließlich einer Fotodokumentation und Aufklärungsgespräch

III. Therapie

a.) Konservativ, symptomatisch

- bei älteren nicht operablen PatientInnen
- vorübergehend nicht operablen PatientInnen (z.B. bis zum Absetzen der Antikoagulantien Therapie, Intensivstation, ect.)
- Selbstlimitierenden Erkrankungen

Benetzungstörungen aufgrund von Lidfehlstellungen - Tränenersatz-Therapie (siehe Leitlinien „Trockenes Auge“)

Ptosis - Ptosisbrille

Entropium - nach außen kleben des Unterlides

Lagophthalmus – Uhrglasverband bzw bei Lagophthalmus und Hornhautulcus (Botulinum Toxin Injektionen in den Levator erfordert eine höhere Dosis)

Rezidivierend spastisches Entropium - (Botulinum Toxin Injektionen :3 Injektionen von 5 U. im Unterlid medial, mitte und lateral)

b.) Chirurgisch

Wahl des geeigneten Operationsverfahrens in Abhängigkeit von Pathogenese und Erkrankungstyp sowie Alter der/des PatientIn

1. Ptosis des Oberlides

- Klassifikation: (gibt verschiedene Klassifikationen siehe Literatur)
- Abgrenzung einer Pseudoptosis
- Therapie: kausal
Levatorfaltung/-resektion ab Levatorfunktion in der Regel > 4mm ; Frontalis Suspension bei Levatorfunktion in der Regel < 4 mm (Fox, Crawford Methode mit Fascia lata).
- Operationszeitpunkt bei kindlicher Ptose: drohende Amblyopie oder eine ausgeprägter Kopfwangshaltung geben den Zeitpunkt der Operation an, spätestens meist im Einschulungsalter.

2. Ektropium

- Klassifikation:
 - Involutiv, Senil
 - Narben
 - Paralytisch
 - Mechanisch
- Therapie: kausal
Straffung des Unterlides z.B. über laterale Tarsalzungenplastik, mediale Kanthoplastik,

freies Transplantat oder entsprechende Plastik bei Narben Ektropien

3. Entropium

- Klassifikation:
 - Involutiv, Senil
 - Narben
 - Juvenil
- Therapie: kausal
Straffung des Unterlides horizontal (Lidbändchen) und vertikal (Untelridretraktoren) z.B. Wies/Quickert oder Jones beim involutiven Entropium. Beim Narben Entropium: Anteriore Lamellen Reposition, Tarsus Keil, Mundschleimhaut Plastik, Trabut Operation; die tarsale Fixation nach Hotz bei der juvenilen Form. (siehe Literatur)

4. Lagophthalmus/Lidschlussdefizit bei Facialisparesie

- Therapie:
 - Straffung des Unterlides mittels einer lateralen Tarsalzungenplastik, gegebenenfalls auch Straffung des medialen Lidbändchens
 - Gewichtimplantation im Oberlid (Alternative: Oberlidverlängerung)
 - In seltenen Fällen Tarsorrhaphie

5. Lidfehlstellungen bei Endokriner Orbitopathie (siehe Leitlinien EO)

6. Traumatologie:

- Akutversorgung:
 - Wiederherstellung der Schutzfunktion der Lider (vor Fremdkörper, UV-Licht), sowie der Hornhautbenetzung durch genaue Rekonstruktion der einzelnen Schichten: vordere (Haut und M.orbicularis) und/ oder hintere (Tarsus und Konjunktiva) Lamelle
 - Tarsus wichtig für Stabilität
 - Bindehaut als Gleitschicht auf Bulbus
 - Horizontale Lidspannung notwendig für regelrechte Funktion (mediales und temporales Lidbändchen)
 - Lidöffnung mit Levator palpebrae
 - Tränenapparat

- Bildgebende Verfahren optional

- Sekundäre Lidrekonstruktion nach Trauma:
Erst nach Abschluss des Vernarbungsprozesses, frühestens nach 6 Monaten, vorzeitiges nur bei Notsituationen z.B. durch Narben bedingter Lagophthalmus

7. Trichiasis:

- **Definition:** im eigentlichen Sinne bedeutet Trichiasis, den Kontakt von Wimpern mit dem Auge infolge einer abweichenden Stellung oder falscher Wachstumsrichtung der Zilien selbst

Zu unterscheidende sind:

Lidfehlstellungen (Epiblepharon, Entropium)

Wimpernfehlstellungen (Trichiasis)

Zusätzliche Wimpern (Distichiasis angeboren oder erworben)

- **Therapie:**
Epilation (Mechanisch, Laser, Elektrolyse, Kryobehandlung)
Chirurgisch: zahlreiche Techniken (z.B. Lidkantenexzision, Tarsusexzision, Lidkantenspaltung, Mundschleimhauttransplantat ect.) sehr individuell je nach Pathologie oft auch Kombinationsverfahren.

B) Tumorchirurgie (Lider und Bindehaut)

Voraussetzungen :

- 1 - sorgfältige Anamneseerhebung (Beschwerdebild, Zielvorstellung, evtl. Voroperationen)
- 2 - Ausschluss von Kontraindikationen (u. a. Herz- Kreislaufinsuffizienz, Gerinnungsstörungen, Ateminsuffizienz)
- 3 - Inspektion des Auges und seiner Adnexe insbesondere im Hinblick auf etwaige assoziierte Veränderungen
- 4 - Prüfung von Augenstellung und –Motilität
- 5 - Prüfung von Lidschluss und Bell-Phänomen
- 6 - Prüfung des Tränenfilms
- 7 - Sorgfältige und umfassende Dokumentation aller relevanten Befunde einschließlich einer Fotodokumentation (a.p. und seitlich)
- 8 - Ausführliche Befundbesprechung und Beratung über den geplanten Eingriff, über mögliche Risiken und mögliche Alternativen
- 9 - Rekonstruktion nach histologisch gesicherter Entfernung im Gesunden

Tumorchirurgie

Benigne Läsionen:

Nicht pigmentierte Neubildungen

Solange unpigmentierte gutartige Neubildungen nicht zu einer Einschränkung der Lidfunktion führen, sollte ihre Entfernung nur angestrebt werden, wenn mit überwiegender Wahrscheinlichkeit zu erwarten ist, dass das postoperative ästhetische Resultat besser ist als der präoperative Befund und dass keine funktionelle Störung auftritt.

- 1 - im Zweifelsfalle Dignität durch Probeexzision oder Exzisionsbiopsie sichern.
- 2 - Wahl desjenigen Therapieverfahrens, welches voraussichtlich das beste ästhetische Ergebnis erwarten lässt

Pigmentierte Neubildungen

Im Prinzip gilt für pigmentierte gutartige Neubildungen das Gleiche, wie für nicht pigmentierte benigne Tumoren mit folgenden Besonderheiten:

- 1 - pigmentierte Exzisate sollten ausnahmslos histologisch aufgearbeitet werden
- 2 - photoablative Verfahren dürfen hier nicht zur Anwendung kommen

Läsionen unklarer Dignität bzw. maligne Läsionen:

Müssen unter histologischer Kontrolle durchgeführt werden, um eine Resektion im Gesunden zu garantieren und dabei nicht unnötig viel gesundes Lidgewebe zu opfern.

Wahl desjenigen Rekonstruktionsverfahrens, welches voraussichtlich das beste ästhetische und funktionelle Ergebnis erwarten lässt.

Basaliom

Basaliome sind lokal wachsende, destruierende bösartige Tumore die im Gesunden entfernt werden müssen.

Empfohlen wird radikale Excision mit ausreichendem Sicherheitsabstand (z. B. 3 mm bei nodulären Tumoren und 5 mm bei sklerodermiformen Tumoren) mit histologischer Kontrolle auf tumorfreie Ränder.

Gerade bei Basaliomen die an der Basis nicht im Gesunden entfernt wurden, kommt es zu destruierendem Wachstum in die Tiefe die sich dann zu Problembasaliomen entwickeln können.

Talgdrüsenkarzinom

Dieser Tumor entsteht in den Meibom- und Zeis-Drüsen und kommt am häufigsten am Oberlid vor. Der Tumor ist scharf begrenzt und prominent. Klinisch oft mit einem Chalazion zu verwechseln: Bei rezidivierenden Chalazien daher histologische Untersuchung obligatorisch (ein nicht heilendes Chalazion ist tumorverdächtig!)

Th: Excision mit histologischer Kontrolle

Keratoakanthom

Das Keratoakanthom gilt als Variante des Plattenepithelcarcinoms, der sich unbehandelt spontan zurückbilden kann

Aufgrund der schwierigen Abgrenzbarkeit zum verhornenden Plattenepithel-Karzinom und weil die Möglichkeit einer malignen Transformation nicht auszuschließen ist, wird zur frühzeitigen operativen Entfernung von Keratoakanthomen geraten.

Plattenepithelkarzinom / Spinaliom

Das Plattenepithelkarzinom der Haut ist ein bösartiger Tumor, der lokal zerstörend wächst und nicht sehr häufig metastasiert, also Tochtergeschwülste bildet.

Die Behandlungsmöglichkeiten des Spinalioms sind prinzipiell identisch mit denen des Basalioms und liefern in der Hand erfahrener Ärztinnen und Ärzte ausgezeichnete Ergebnisse. Operative Entfernung mit histologischer Untersuchung ist Therapieverfahren erster Wahl. Ein entsprechendes Staging inklusive einer Lymphknotenultraschalluntersuchung sollte durchgeführt werden.

Merkelzell Tumor

Das Merkelzell-Karzinom ist ein sehr seltener, bösartiger Hauttumor, der von den Merkelzellen (Zellen für Vibrationsempfinden) ausgeht und metastasieren kann. Das Merkelzell-Karzinom ist häufig an den Extremitäten (Arme und Beine) und am Kopf (auch im Bereich der Augenlider und Augenbrauen) lokalisiert.

Es erfolgt so schnell wie möglich die sofortige und vollständige Exzision (operative Entfernung) des Hauttumors. Es muss ein vom Arzt festgelegter Sicherheitsabstand eingehalten werden. Da es sich bei dem Merkelzell-Karzinom um einen bösartigen Tumor handelt, sollte in jedem Fall eine Durchuntersuchung des Patienten (inklusive CT Thorax, Abdomen, Sonographie Abdomen, Lymphknoten) erfolgen. Wenn keine Tochtergeschwülste (Metastasen) nachweisbar sind, erfolgt eine engmaschige Nachsorge des Patienten (im ersten Jahr alle 3 Monate, dann halbjährliche klinische Untersuchungen mit Röntgenthorax). Bei fortgeschrittenen Tumoren kann eine Strahlentherapie oder Chemotherapie in Erwägung gezogen werden.

In 50% der Fälle kommt es nach Exzision eines Merkelzell-Karzinoms zu Lokalrezidiven. Die Letalität (Verhältnis zwischen Zahl der Verstorbenen und Zahl der Neuerkrankten) durch Metastasierung beträgt 25%.

Nach neuester Literatur gibt es eine Assoziation zwischen dem Merkelzell-Karzinom und einer Infektion mit dem Polyomavirus. Bezüglich des Managements des Merkelzell-Karzinoms wird empfohlen, auch die aktuellen Leitlinien der Dermatologischen Fachgesellschaften einzusehen.

Malignes Melanom der Haut

Das Melanom, ist eine hochgradig bösartige Entartung der Pigmentzellen (Melanozyten). Der Tumor neigt dazu, früh Metastasen über Lymph- und Blutbahnen zu streuen und gilt daher als äußerst gefährlich.

Therapie ist vor allem chirurgische Entfernung des Tumors mit histologischer gesicherter Entfernung im Gesunden.

Gegebenenfalls sollte eine Biopsie des „Wächter-Lymphknoten“ (Sentinel node biopsy) durchgeführt werden. Eine Sentinel node Biopsie sollte ab einer Tumordicke von 1 mm bzw. ab dem Stadium T1b durchgeführt werden.

Malignes Melanom der Bindehaut

Eine pigmentierte Veränderung der Bindehaut wird nach ihrer Lage, Ausdehnung und dem Pigmentierungsgrad beurteilt.

In der Verlaufsbeobachtung sind dementsprechend vor allem Veränderungen der Größe, der

Pigmentierung und der Tumordicke für die Beurteilung der Dignität (Unterscheidung von Gut- und Bösartigkeit) von Bedeutung. Daher wird bei jeder Untersuchung eine Dokumentation durch eine Fotografie bzw. eine Zeichnung erstellt. Sobald ein Wachstum, eine veränderte Pigmentierung, das Einwachsen neuer Gefäße oder das Vorwachsen auf die Hornhaut auftritt, gilt der Tumor als hoch verdächtig für eine maligne Entartung.

Therapie: chirurgische Entfernung mit histologischer Kontrolle. Die Bestrahlung durch lokale Strahlenträger gilt als Therapie der ersten Wahl bei Tumoren, die in ihrer Ausdehnung von diesen Strahlenträgern erfasst werden können.

Gegebenenfalls sollte eine Biopsie des „Wächter-Lymphknoten“ (Sentinel node biopsy) durchgeführt werden. Analog zur Empfehlung der Sentinel Lymphknotenbiopsie beim malignen Melanom der Haut, sollte eine Sentinel Lymphknotenbiopsie ab einer Tumordicke von 1 mm bzw. Stadium T1b in Erwägung gezogen werden.

NHL der Bindehaut (non Hodgkin Lymphom)

Bindehaut-Lymphom

Primäre Lymphome der Bindehaut sind ebenfalls sehr selten, können jedoch als Non-Hodgkin Lymphome (NHL) des Mukosa-assoziierten Lymphgewebes (MALT) vorkommen, sogenannte MALT-Lymphome (Abb. 7). Es wird angenommen, dass chronische Entzündungsreize in der Bindehaut die Entwicklung eines Lymphoms begünstigen können.

Diagnosensicherung: Biopsie und histologische Aufarbeitung und Einteilung

Therapie: sieht eine großzügige Exzision des Tumors vor mit histologischer Kontrolle vor. Staging (inkl. Beckenkammbiopsie, CT Thorax und Abdomen, Sonographie Lymphknoten, bei MALT-Lymphomen Gastroskopie und Coloskopie, Chlamydienserologie, nach Möglichkeit PET-CT etc.)

Therapie: in Absprache mit dem Onkologen: beispielsweise Strahlentherapie, je nach Staging Antikörpertherapie und/oder Chemotherapie nach interdisziplinärer Absprache (Tumorboard)

Maligne Tumore des Epithels der Bindehaut

Invasives Plattenepithelkarzinom

Das Plattenepithelkarzinom (Abb. 2) der Bindehaut kann sowohl invasiv wachsen, dass heißt die Basalmembran des Epithels durchbrechen, als auch oberflächlich begrenzt auf das Epithel vorkommen.

.Die invasive Form kann in die regionalen Lymphknoten streuen und Metastasen setzen, weil der Tumor Verbindung zum Lymphsystem der Bindehaut haben kann, während die oberflächliche Form nicht metastasieren kann.

C) Diagnostik und Therapie von Orbitatumoren

I. Klassifikation der häufigsten Tumore der Orbita

1. MALFORMATIONEN

1.1 Hamartome

1.1.1 kapilläres Hämangiom (bei Kindern)

1.1.2 venös-lymphatische Malformation

a) Varix

b) Lymphangiom

c) Mischformen

1.1.3 kavernoöses Hämangiom

1.2 Choristome

1.2.1 Dermoidzyste

1.2.2 Lipodermoid (= Dermolipom)

1.2.3 Teratom

2. NEOPLASIEN

2.1 primäre Neoplasien

2.1.2 *epithelial*

2.1.2.1 pleomorphes Adenom der Tränendrüse

2.1.2.2 adenoidzystisches Karzinom der Tränendrüse

2.1.3 *mesenchymal*

2.1.3.1 Rhabdomyosarkom (bei Kindern)

2.1.3.2 Chondrom

2.1.3.3 Chondrosarkom

2.1.3.4 solitary fibrous tumor

2.1.4 *neurogen*

2.1.4.1 Gliom/Astrozytom des Sehnerven

2.1.4.2 Glioblastom (maligne)

2.1.4.3 Neurofibrom

2.1.4.4 Sehnervenscheidenmeningeom

2.1.4.5 Keilbeinflügelmeningeom

2.2 sekundäre Neoplasien

2.2.1 knöcherne Läsionen

2.2.1.1 fibröse Dysplasie

2.2.2.2 eosinophiles Granulom (= lokalisierte Histiocytosis X)

2.2.2.3 reaktive Granulome (z. B. Cholesterolgranulom, aneurysmal bone cyst)

2.2.2 fortgeleitete Neoplasien der Nasennebenhöhlen (z. B. Karzinom)

2.2.3 vom Auge fortgeleitete Neoplasien: z. B. Retinoblastom, Aderhautmelanom

2.2.4 Metastasen: z. B. Neuroblastom bei Kindern, Karzinome etc.

2.2.5 Hämato-/lymphoproliferative Erkrankungen

2.2.5.1 myelozytäre Leukämie bei Kindern („Chlorom“)

2.2.5.2 Non-Hodgkin-Lymphome (z. B. MALT-Lymphom)

2.2.6 proliferative Erkrankungen des histiocytären Systems

2.2.6.1 juveniles Xanthogranulom

2.2.6.2 systemische Xanthogranulomatose (Erdheim-Chester's disease)

2.2.6.3 nekrobiotisches Xanthogranulom (Xanthogranulom + Paraproteinämie)

II. Diagnostik

1. Untersuchungsgang

Untersuchungsgang bei orbitalen Raumforderungen	
1.	Anamnese
2.	Inspektion, Palpation, Auskultation (z. B. Maschinengeräusch bei Carotis-Cavernosus-Fistel)
3.	Orthoptischer Status inkl. Augenlidstatus und Pupillomotorik
4.	Hertel'sche Exophthalmometrie (bei Verdacht auf venös-lymphatische Malformation mit Valsalva-Versuch)
5.	kompletter ophthalmologischer Status (z. B. Papillenödem und optikoziliare Shuntgefäße bei Sehnervenscheidenmeningeom, Aderhautfalten bei retrobulbärem Tumor, venöse Stauung bei Carotis-Cavernosus-Fistel ...)
6.	Sehnervenfunktion (best korrigierter Visus, Farbsinnesuntersuchung, Perimetrie, ev. visuell evozierte kortikale Potentiale)
7.	Tränenrüsensfunktion (Schirmer-Test, Break up time)
8.	Hirnnervenstatus (vor allem n. I bis VII)

2. Bildgebende Untersuchungen

Untersuchung	Indikation
Echographie	Exophthalmus, Verlaufskontrollen
CT	Beurteilung der knöchernen Augenhöhle, Verkalkungen in Läsionen, präoperativer Valsalva-Versuch
MRT	Topographie der Läsion, Weichteil-anatomie der Umgebung, Weichteildarstellung, Sehnerventumore
Katheterangiographie	v. a. Carotis-Cavernosus-Fistel, präoperative Embolisierung von Tumoren etc.

Phlebographie	intraoperativ bei venös-lymphatischen Malformationen
PET-CT	Staging bestimmter Tumore (z. B. Lymphome)
CT Schädel, Throax, Abdomen	Staging bei V. a. Malignom

3. Biopsie

3.1 Feinnadelaspirationsbiopsie

- bei Verdacht auf Lymphom oder inflammatorischen Pseudotumor orbitae
- Feststellung von Metastasen

3.2 exzisionale Biopsie nur bei benignen Tumoren

3.3 inzisionale Biopsie

- bei pleomorphem Adenom der Tränendrüse kontraindiziert
- bei Verdacht auf Lymphom oder Pseudotumor orbitae

III. Therapie von Orbitatumoren

1. Konservatives Vorgehen

- kleinere, asymptomatische, sicher benigne Läsionen ohne Funktionseinschränkung oder störendem Exophthalmus
- kapilläre Hämangiome im Kindesalter bei freier Pupille (Tendenz zur Spontaninvolution)
- Optikuscheidenmeningeome bei Patienten mit gutem Visus (Visus $\geq 0,7$)

2. Orbitotomie

Chirurgische Zugangswege	
1.	<i>transconjunktival</i>
2.	<i>transpalpebral</i> (z. B. Lidfaltenschnitt am Oberlid, Subziliarschnitt am Unterlid)
3.	<i>transkarunkulär</i> (Zugang zur medialen Orbitawand und medialen Orbita)
4.	<i>Braueninzision</i> („sub-brow incision“)
5.	<i>laterale Kanthotomie</i>
6.	<i>(semi-)koronale Inzision</i> (vor allem für Kraniotomie und kraniofaziale Eingriffe)
7.	<i>laterale Orbitotomie</i> mit oder ohne Osteotomie (transkutan oder transpalpebral)

3. Kraniotomie

- Orbitatumor mit intrakranieller Ausdehnung
- Tumor der supero-posterioren Orbita
- Sehnerventumor in Orbitaspitze

4. Exenteratio orbitae

- große, infiltrative maligne Neoplasien der Orbita und Tumore, die von den Nasennebenhöhlen in die Orbita eindringen
- Basalzell- oder Plattenepithelkarzinom u. a. Malignome der Lider mit ausgedehnter orbitaler Infiltration

5. Radiatio (meist stereotaktische fraktionierte Radiatio)

- strahlensensitive maligne Tumore nach vorheriger Biopsiegewinnung
- Lymphome
- Sehnervenscheidenmeningeom mit deutlicher Visusminderung (ca. < 0,7)
- inkomplett exzidierte Keilbeinflügelmeningeome
- metastatische Tumore

6. Chemotherapie

- viele metastatische Tumore (z. B. metastasierendes Mammakarzinom, metastasierendes Neuroblastom)
- Rhabdomyosarkom
- adenoidzystisches Karzinom (+ OP + Radiatio)
- Glioblastom/malignes Astrozytom

D) Okuloplastische Chirurgie bei Endokriner Orbitopathie

I. Voraussetzungen

1. **Anamnese** und komplette augenärztliche/orthoptische **Untersuchung**
2. **Schilddrüsendiagnostik** und **Behandlung der Schilddrüsendysfunktion**
3. Bei unklarer Diagnose (z. B. einseitiger Exophthalmus), oder V. a. kompressive Opticusneuropathie: **bildgebende Untersuchung der Orbita**
4. **Klinische Kontrolle und Klassifikation nach:**
 - a) Aktivität: Clinical Activity Score (CAS),
 - b) Schweregrad (EUGOGO Klassifikation):
 - EO mit Erblindungsgefahr
 - mittelgradige bis schwere EO
 - leichte EO
5. **Immunsuppressive Therapie** bei mittelgradiger bis schwerer EO im akuten Stadium (CAS \geq 3):
 - a) Corticosteroidtherapie: vorzugsweise intravenöse Therapie (z. B. 12 Stoßbehandlungen mit 500 mg absteigend auf 250 mg Methylprednisolon über mehrere Monate)¹

¹ Hepatotoxizität ab > 8 g kumulativer Gesamtdosis!

- b) ev. andere Immunsuppressiva (ev. in Kombination)
6. **Retrobulbäre Radiatio** bei mittelgradiger bis schwerer EO im akuten Stadium, v. a. mit Diplopie
 7. **Symptomatische, konservative augenärztliche Therapie** (z. B. Tränenersatz-therapie (siehe Leitlinien „Trockenes Auge“)
 8. **Verlaufskontrollen**

II. Chirurgische Therapie bei EO mit Erblindungsgefahr im akuten Stadium

1. Bei kompressiver Opticusneuropathie, die auf mehrtägige intravenöse Therapie mit 1 g Methylprednisolon innerhalb von 1 bis 2 Wochen nicht anspricht: **Knöcherner Orbitadekompression**
2. Bei Ulcus corneae oder Keratitis e lagophthalmo mit Infiltrat: **temporäre Blepharorrhaphie** (z. B. Frost'sche Nähte) u. ev. **Botulinumtoxin-Injektion**

III. Chirurgische Rehabilitation bei mittelgradiger bis schwerer EO im chronischen Stadium

in folgender Reihenfolge:

1. Orbitadekompression

Indikationen:

Exophthalmus mit:

- a) retrobulbärem Druckschmerz, Bewegungsschmerz,
- b) Lagophthalmus + Keratopathie,
- c) okuläre Hypertension, Glaukom,
- d) mittel- bis hochgradiger ästhetischer Beeinträchtigung

OP-Technik:

- „knöcherner“ Dekompression: hoher Effekt (abhängig von Anzahl der dekomprimierten Wände)
- Fettresektion: geringerer Effekt, unzureichender Effekt bei starker Augenmuskelerdickung
- „knöcherner“ Dekompression + Fettresektion: hoher Effekt

Operative Zugänge:

transkonjunktival, transpalpebral, coronal, transnasal, transantral

Diplopiehäufigkeit:

- a) sehr gering: laterale Dekompression (Knochen + Fett)
 - b) gering (bis zu ca. 10 %): balancierte 3-Wanddekompression
 - c) hoch (bis zu ca. 40 %): bei isolierter (infero)medialer Dekompression (v. a. mit transantralen oder endonasalen Zugängen)
-

2. Schieloperation

Indikation: signifikanter Strabismus mit restriktiver Augenmotilitätsstörung (siehe Leitlinien des Consilium Strabologicum Austriacum)

3. Lidverlängerung bei:

3.1. Oberlidretraktion:

- a) Levatoraponeurosenrücklagerung + Müllerotomie
 - transcutan oder transconjunktival
 - mit oder ohne Nahtfixation bzw. Nachjustierbarkeit
 - mit oder ohne Implantat/Transplantat
 - mit oder ohne Blepharotomie nach Koornneef

3.2. Unterlidretraktion:

- < 1 bis 2 mm: Unterlidretraktorenrücklagerung
 - > 1 bis 2 mm: Unterlidretraktorenrücklagerung + Implantat/Transplantat (z. B. Ohrknorpel, Schleimhaut des harten Gaumens)
-

4. Orbitopalpebrale Fettresektion (mit 1. oder 3. kombinierbar)

Indikation: orbitopalpebraler Fettprolaps

E) Tränenwegschirurgie

Begriffsbestimmung:

Operative Behandlung zur Behebung eines Tränenabflusshindernisses.

Voraussetzungen :

- sorgfältige Anamneseerhebung (Beschwerdebild, Zielvorstellung, evtl. Voroperationen)
- Inspektion des Auges und seiner Adnexe insbesondere im Hinblick auf etwaige assoziierte Veränderungen mit Epiphora
 - Prüfung etwaiger Lidfehlstellungen
 - Prüfung von Lidschluss
 - Prüfung des Tränenfilms
- Ausführliche Befundbesprechung und Beratung über den geplanten Eingriff, über zu erwartende Erfolge, mögliche Risiken und mögliche Alternativen

Diagnostik:

Unbedingt notwendige Voruntersuchung der ableitenden Tränenwege:

Tränenwegspülung

- Sonden mit abgerundetem Ende und seitlicher Öffnung
- Befundung des Ortes der Stenose oder Obstruktion

Zusätzliche Untersuchungen:

Bildgebende Verfahren:

- 1) **Endoskopie**
Zur verbesserten Diagnostik bezüglich SH- Beschaffenheit oder Tumordiagnostik
- 2) **Radiologische Verfahren**
 - a. **Digitale Dacryocystographie**

- b. **CT**
- c. **MRI**

Immer notwendig bei Verdacht auf Tumor zur Bestimmung der Ausdehnung des Tumors und Beeinträchtigung angrenzender Strukturen.

Krankheitsbilder

Präsackale Tränenwegverschlüsse

- Kanalikulusstenosen
- Kanalikulus comunis Stenosen

Postsackale Tränenwegverschlüsse

- Angeboren
 - Konnatale Dacryostenose
- Erworben

Traumatische Tränenwegabrisse

Operatives Vorgehen

Postsackale Tränenwegverschlüsse:

Müssen kausalchirurgisch behandelt werden

Stenosen und Verschlüsse ohne Tränensackektasie

- Mechanische Eröffnung mit TRW Sonde
- Dilatation
- Silikonintubation
- DCR

Stenosen und Verschlüsse mit Tränensackektasie

- DCR
- Endonasale Operationen
- antegrade Laser DCR (KTP -, Fox Laser)
- Mikro Bohrer
- Silikonintubation

Stenosen und Verschlüsse im präsakalen Bereich

- Eröffnung mittels TRW Sonde
- Lasereröffnungen (Er-Yag, Fox Laser)
- Silikonintubation
- CDCR mit TRW Prothese (Jones tube)

Traumatologie: (Tränenwegabriß)

- Wiederherstellung der funktionellen Tränenabflusssituation
- End-zu End Anastomosierung durch Lidadaption und Ring Silikonintubation nach Murube

Tumorchirurgie

Benigne Läsionen:

- Tränensacksteine
- Entzündliche Tumoren
- Papillome

Maligne Läsionen: (60% aller Tränensacktumoren sind malignen)

- **PE Karzinom**
- **Adenokarzinom**
- **Lymphom**
- **Melanom**

Ziel ist es, den Tumor komplett zu entfernen.

- Histologische Kontrolle unter Gefrierschnitt
- Eventuell Vorgehen mit HNO Abteilung besonders bei Verdacht auf malignes Geschehen
- Tränenwegsrekonstruktion wenn möglich mit oben angeführten Methoden

F) Ästhetische Lidchirurgie

Ästhetische Operationen im Lidbereich sollten durch die/den speziell dafür ausgebildeten Ophthalmochirurgen/en durchgeführt werden, da diese/dieser die nötigen anatomischen und funktionellen Kenntnisse dafür mitbringt und die entsprechende Erfahrung für die chirurgischen Eingriffe hat.

Definition:

Dermatochalasis:

Bei der Dermatochalasis handelt es sich um eine Erschlaffung der Lidhaut und des subkutanen Bindegewebes. Sie kann involutiv oder familiär gehäuft auftreten, in seltenen Fällen auch posttraumatisch oder im Rahmen einer endokrinen Orbitopathie. Man unterscheidet eine atrophe und eine hypertrophe Form. Bei der atrophischen Form ist die Haut verdünnt und wenig Subkutangewebe vorhanden, bei der hypertrophischen Form sind überschüssige Haut und subkutanes Gewebe normal oder verdickt. In vielen Fällen kommt es aufgrund einer relativen Insuffizienz

des Septum orbitale zum Orbitafettprolaps. Ebenfalls besteht die Möglichkeit einer Hypertrophie des Musculus orbicularis. Die durch das Herabhängen des überschüssigen Gewebes auftretende Pseudoptosis führt nicht selten zu einer Gesichtsfeldeinschränkung. Im Unterlid können ebenfalls ein Hautüberschuss und/oder ein Orbitafettprolaps auftreten. Subkutane Flüssigkeitsansammlungen, fälschlicherweise auch als „Tränensäcke“ bezeichnet, führen häufig zu massiver Unterlidschwellung und lassen sich von einem orbitalen Fettprolaps abgrenzen.

Blepharochalasis (Blepharochalasisyndrom Fuchs):

Seltene, idiopathisch rezidivierende Schwellung der Oberlider. Häufig im Rahmen eines idiopathischen Angioödems. Chronisch kann es zu einer Verdünnung der Oberlidhaut kommen und über die Jahre zu einer Entstehung von Dermatochalasis und Ptosis führen.

Brauenptose:

Meist involutives oder angeborenes Tiefertreten der Augenbraue, welches auch zu einem Absinken des Fettprolaps unter den Brauen führt. Durch die dadurch entstehende Gewebsvermehrung im Oberlid wird eine Dermatochalasis noch betont.

Operationsmethodik:

Blepharoplastik:

Ist ein chirurgischer Eingriff zur Reduktion und/oder Umverteilung von überschüssigem Gewebe (auf Haut-, Muskel-, Fettgewebe) aus dem Oberlid oder Unterlid. Die Resektion kann lediglich die Haut betreffen und/oder den Musculus orbicularis sowie das präaponeurotische Fettgewebe (nach der Öffnung des orbitalen Septums) mitbetreffen. Auch überschüssiges Fett im Bereich der Subkutis unter dem Brauenbogen kann von der Resektion betroffen sein.

Brauenptose:

Mit Hilfe der transpalpebralen Brauenhebung kann durch Refixation von subkutanem Gewebe an das Periost unter der Braue eine geringgradige Brauenptose behoben werden. Die Exzision eines halbmondförmigen Haut-Subkutisstreifens über der Braue und die Raffung der Muskelfaszie des Musculus frontalis ist bei fortgeschrittener Brauenptose chirurgisch indiziert. Bei der endoskopischen Brauenhebung wird das Periost im Brauenbereich über kleine Inzisionen am Haaransatz unter Sicht mobilisiert und gehoben.

Medizinische Indikation zur Oberlidblepharoplastik (Hautentfernung) und/oder Brauenhebung:

1. Gesichtsfeldeinschränkung:

Bei einer durch überschüssige Haut und/oder Brauenptose bedingten Gesichtsfeldeinschränkung:

von oben, auf weniger als 30°

und/oder

von temporal, auf weniger als 60°

(Goldmanngesichtsfeld III/4, oder äquivalent, idealerweise mit und ohne Hochkleben der Lider)

besteht eine medizinische Indikation zur Oberlidblepharoplastik und/oder Brauenhebung.

2. **Weitere medizinische Indikationen** zur Oberlidblepharoplastik und/oder Brauenhebung sind eine intertriginöse Dermatitis und ein durch prolabiertes Gewebe auftretendes Oberlidentropium mit Trichiasis.

G) Therapie des Trockenen Auges

1) Definition und Klassifikation des trockenen Auges

Das trockene Auge ist eine multifaktorielle Erkrankung des Tränenfilms und der Augenoberfläche. Sie geht mit subjektiven Symptomen, Sehbeeinträchtigung, Tränenfilmstabilität und eventueller Schädigung der Augenoberfläche einher. Zusätzlich sind eine erhöhte Osmolarität des Tränenfilms und entzündliche Veränderungen der Augenoberfläche damit assoziiert.

Die Klassifikation erfolgt in Tränenmangel und/oder übermäßige Tränenverdunstung.

2) Methoden zur Diagnose

2.1 Anamnese

Kollagenosen, Diabetes, Schilddrüsenerkrankungen, Allergie, Medikamente

2.2 Symptombefragung

Trockenheit, Fremdkörpergefühl, Brennen, Jucken, Tränen, Photophobie, Rötung, Sekretbildung
Quantifizierung mit visuell analoger Skala (VAS) oder OSDI (Ocular Surface Disease Index)
Fragebogen

2.3 Generelle Beobachtung

Hände, Haut, Lidposition, Lidschluss und Blinkfrequenz

2.4 Spaltlampenuntersuchung

Tränenmeniskus: (normal $> 1/3$ mm), Schleim, Detritus, Schaum

Lidschlag: Lidschluss

Lidrand: Irregularitäten, Rötung, Schwellung, Ulzeration, Wimpern: Fehlstellung (Trichiasis, Distichiasis), Madarosis, Krusten, Collarettes; Exprimierbarkeit des Meibom-Sekrets, Marx-Linie und Wiper

Konjunktiva: Injektion, lidkantenparallele konjunktivale Falten (LIPCOF), Pterygien, Pinguecula, Papillen, Follikel, subepitheliale Fibrose

Hornhaut: Keratitis punctata superficialis, Erosion, Filamente, Muzin-Plaques, Trübungen, Vaskularisation

2.5 Untersuchungsmethoden

Lipidinterferenz: Tearscope ® oder Spaltlampe bei diffusem Licht –Spiegelbezirk der

Hornhaut (normal = orange-rote Schlieren bei $<1/2$ geschlossener Lidspalte)

Break-up-time/BUT: Fluoreszein, Zeit bis zum Aufreißen des Tränenfilms nach Lidöffnung; normal >10 sec

Fluoreszeinanfärbung: Einschätzung der Ausdehnung und Verteilung der Epitheldefekte

CLEK-Schema: virtuelle Teilung in 5 Felder;

Schätzung der Punkte pro Feld

C I N T S = Central; Inferior; Nasal; Temporal; Superior

Fluoresceinfärbung (je 0 - 3 Pkte, max. 15 Pkte)

Schirmer Test: ohne Lokalanästhesie, bei geschlossenen Augen, 5 Minuten

Normalwert: 10-20mm, 5-9mm=mittelgradige-, 0-4mm=deutliche Verringerung

Werte über 10mm = Tränenfluß vorhanden; =keine Sicca-Diagnose! (Bei Tränenfilminstabilität oder Augenoberflächenschädigung kann der Schirmer Test normal oder sogar erhöht sein!)

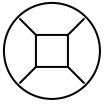


Abb1: CLEK-Schema

Lissamingrün- oder Bengalrosafärbung: färbt pathologisches Muzin, geschädigte Epithelzellen; Score nach van Bijsterveld: Beurteilung der Augenoberfläche im Lidspaltenbereich: nasal/temporal/zentrales Feld, je 0-3 Punkte; Summe max 9; Soll: $<4/9$ Pkt

Farnkrautphänomen: Lufttrocknung von Tränen, 4 Formen der Kristallbildung nach Rolando

Meibometrie: photometrische Methode zur Lipidbestimmung

Impressionszytologie: Test Bindehautmorphologie, bzw. Immunaktivität (Flowzytometrie)

Osmometrie (Tearlab™) Abnahme von Tränenflüssigkeit aus dem lateralen Meniskus;

Normalwert < 316 mOsm/l

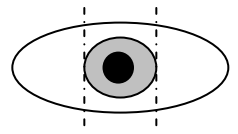


Abb2: Schema für Lissamingrün/ Bengalrosa

2.6 Amerikanisch-Europäische Klassifikationskriterien für das Sjögren-Syndrom

- Okuläre Symptome:
 - Trockenheitsgefühl, täglich, seit > 3 Monaten
 - Fremdkörpergefühl, wiederkehrend
 - Tränenersatzmittelgebrauch mehr als 3x tgl.
- Orale Symptome:
 - Gefühl des Trockenen Mundes, täglich, seit zumindest 3 Monaten
 - wiederholt oder anhaltende Speicheldrüsenschwellung
 - Schluckbeschwerden, Flüssigkeit zum Essen nötig
- Okuläre Zeichen:
 - Schirmer Test (ohne Lokalanästhesie) ≤ 5 mm/5min
 - Bengalrosa/ Lissamingrün $\geq 4/9$ Pkte nach Van-Bijsterveld.

→ Zumindest ein Test von beiden pathologisch, am schlechteren Auge
- Histopathologie: Biopsie (kleine Lippenspeicheldrüsen), lymphozytäre Infiltration, Focus Score ≥ 1
- Speicheldrüsenbeteiligung:
 - Unstimulierter Speicheldrüsenfluss $\leq 1,5$ ml in 15 min oder
 - Pathologische Sialographie oder
 - Pathologische Speicheldrüsenszintigraphie
- Autoantikörper: Ro-AK und/oder La-AK oder beide

Primäres Sjögren-Syndrom: Okuläre oder orale Symptome, 3 von 4 objektiven Kriterien, wobei entweder die Autoantikörper oder die Histopathologie positiv sein müssen.

Sekundäres Sjögren-Syndrom: Definierte Kollagenose mit okulären oder oralen

Symptomen und 2 positiven objektiven Kriterien, wobei die Autoantikörper hier nicht zählen.

3) Therapie – Strategien

Die Therapie des Trockenen Auges kann darauf abzielen, die betroffene Schichte des Tränenfilms zu beeinflussen, aber auch nach ätiologischen Gesichtspunkten erfolgen. Gut anwendbar ist vor allem die Behandlung entsprechend des Schweregrads.

3.1 Behandlungsempfehlungen nach Schweregrad: (Delphi, DEWS 2007)

Therapie nach Schweregrad Stufe 1:

- Aufklärung und Umwelt-/Diätmodifikationen
- Umstellung von Tränenfilm beeinflussenden Medikamenten, wenn möglich
- Tränenersatzmittel vorzugsweise unkonserviert
- Lidrandhygiene/Massage

Therapie nach Schweregrad Stufe 2: *Wenn Behandlung der Stufe 1 nicht erfolgreich, additiv:*

- Tränenersatzmittel unkonserviert, Gele, Salben
- Antiinflammatorische Wirkstoffe (lokales Cyclosporin A, Cortison)
- Omega-3-Fettsäuren
- Sekretagoga lokal (Eledoisin, weitere sind in Entwicklung)
- Feuchtigkeitserhaltende Brillen

Therapie nach Schweregrad Stufe 3: *Wenn Behandlungen der Stufe 2 nicht erfolgreich, additiv:*

- Tetrazykline (bei Meibom-Drüsen-Dysfunktion, engl: Meibomian Gland Dysfunction: MGD)
- Punctum-Plugs
- Serum-Augentropfen
- Verbandslinsen
- Orales Pilocarpin (Salagen®) -Internistische Freigabe wegen Nebenwirkungen

Therapie nach Schweregrad Stufe 4: *Wenn Behandlungen der Stufe 3 nicht erfolgreich, additiv:*

- Acetylzystein lokal
- Systemische antiinflammatorische Wirkstoffe (Steroide, Resorcin, Cyclosporin A, Methotrexat, Infliximab, Lefunamide, Orales Interferon A, Rituximab)
- Chirurgische Eingriffe (Lidoperation, Tarsorrhaphie, Transplantation von Schleimhaut, Entfernung der Konjunktivochalasis, Amnionmembran- oder Speicheldrüsentransplantation)

Schweregrad	1	2	3	4
Beschwerden, Schwere, Häufigkeit	Leicht u/o episodisch, unter Umweltbelastung	Mäßig episodisch, chronisch, +/- Belastung	Schwer, häufig intermittierend bis ständige Belastung	Schwer u/o behindernd ständig
Visuelle Beschwerden	Keine oder episodisch, leichte Ermüdung	Lästig u/o episodisch, Aktivitätseinschränkung	chronisch / ständig, Aktivitätseinschränkung	Ständig u/o behindernd
Bindehautinjekt.	Keine bis leicht	Keine bis leicht	+/+	+/++

Bindehautfärbung	Keine bis leicht	Variabel	Mäßig bis ausgeprägt	Ausgeprägt
Hornhautfärbung (Schwere/Ort)	Keine bis leicht	Variabel	Ausgeprägt zentral	Schwer: Punctata, Erosionen
Hornhaut/ Tränenzeichen	Keine bis leicht	Leichte Partikel, verminderter Tränenmeniskus	Fädchenkeratitis, Schleimverklumpung, vermehrt Tränenpartikel	Fädchenkeratitis, Schleim, Klumpen, vermehrt Partikel, Ulzeration
Lid/ Meibom- Drüsen	MGD variabel präsent	MGD variabel präsent	häufig	Trichiasis, Keratinisierung, Symblepharon
TFBUT (sek)	Variabel	≤10	≤5	Sofort
Schirmer (mm/5min)	Variabel	≤10	≤5	≤2

Tabelle: Übersicht zu den Schweregraden

3.2 Richtlinien für die entzündungshemmende Therapie beim Trockenen Auge

Bei den chronischen Formen des trockenen Auges, jeglicher Ursache, werden Entzündungsvorgänge ausgelöst, die zu einem Schlüsselmechanismus der Augenoberflächenschädigung werden können.

Cyclosporin A lokal

Cyclosporin A (fettlöslich), spezielle Zubereitungen notwendig (Pflanzenöle: Erdnussöl, Olivenöl, Maisöl, Rizinusöl). Konzentration zwischen 0,05 und 2%.

Nebenwirkung: (ölig) kurzzeitige Sehbeeinträchtigungen (Schleiersehen), ev. Augenreizungen (Rötung und Brennen).

Präparat: (Restasis ®, Allergan, 0,05%): gut verträgliche Emulsion (derzeit nur in den USA zugelassen).

Für alle Cyclosporin-hältigen Präparate ist eine chefärztliche Genehmigung erforderlich.

Begründung: schwere Keratokonjunktivitis sicca besonders bei Sjögren-Syndrom, Graft versus Host Erkrankung. Begründung für Restasis ®: bei Unverträglichkeit von Magistraliter-Cyclosporin.

Cyclosporin A ist als Dauertherapie möglich (kein Einfluss auf den Augeninnendruck, keine Wundheilungsstörungen, keine Linsenveränderungen, keine systemischen Nebenwirkungen).

Cortison lokal

Kann sich positiv auf das trockene Auge auswirken; rascher Wirkungseintritt.

Diese Therapie sollte als Stosstherapie für 2-4 Wochen unter augenfachärztlicher Aufsicht erfolgen.

Nebenwirkungen: Augeninnendrucksteigerung, Wundheilungsstörungen, Linsentrübungen, erhöhtes Infektionsrisiko am Auge

Tetrazykline

Bei schweren Fällen von Trockenem Auge / Lidrandentzündungen: systemische Antibiotika. Tetrazykline und Abkömmlinge Doxyzyklin und Minozyklin wirken antibakteriell, d. h. Reduktion der bakteriellen Keime; Hemmung der lipidspaltenden Enzyme (Lipasen). Sie wirken am Lid und an der Augenoberfläche entzündungshemmend durch eine Verminderung der Aktivität diverser Enzyme und entzündungsfördernder Botenstoffe. Außerdem wird die Bildung neuer Blutgefäße erschwert.

Durch diese systemische Therapie wird das Sekret der Meibom-Drüsen verändert, es kommt zur Reduktion des Schmelzpunktes der Fette und damit können diese leichter an die Augenoberfläche gelangen.

Nebenwirkungen: gastrointestinale Störungen (z.B. Durchfall), erhöhte Lichtempfindlichkeit.

Kontraindikation: Kinder (< 8.LJ), Schwangere: Zahn-Veränderungen und Knochenschädigungen.

3.3 Komplementäre/Alternative Methoden

Iodid-Iontophorese; Ghee (Ayurveda), Homöopathie: Anwendungen in klinischen Beobachtungen.

Akupunktur: Psychischer Ausgleich, vegetative Einflüsse (Stressreduktion), indirekte Drüsenstimulation.

Entspannungsübungen, Gesprächstherapien, Tiefenpsychologie